

SYNDROME DE GUILLAIN-BARRE ET COVID-19 : A PROPOS D'UN CAS RARISSIME OBSERVE AU CENTRE MEDICAL CANADIEN DIAMANT DE LUBUMBASHI EN RD CONGO

(GUILLAIN-BARRÉ SYNDROME AND COVID-19: ABOUT AN EXTREMELY RARE CASE OBSERVED AT THE CANADIAN DIAMOND MEDICAL CENTER IN LUBUMBASHI IN DR CONGO)

Marcellin Bugeme B¹, Franck Kalenga², Lucien Somwa², Kaya K M², Eddy Wasso M¹, Teta M I², Yves Mukalay B², Rosette Disashi², David Mbayo N², David Mutombo M², Mireille Wani A², Muanda Patrick², Nurin Tajdin², Karl Rivain Itেকে F^{1,2}

¹Université de Lubumbashi, ²Centre Médical Diamant

***Auteur Correspondant : -**

Pr Dr ITEKE FEFE Rivain Centre Médical Diamant Université de Lubumbashi Téléphone : +243 997172596

E-mail : itekefeferivain@gmail.com

Résumé

Le syndrome de Guillain-Barré (SGB) résulte d'une réponse immunitaire à une agression le plus souvent virale. Le diagnostic repose sur des critères cliniques, sur les modifications du liquide céphalo-rachidien et sur les anomalies électrophysiologiques. Ce syndrome de Guillain barré peut être associé à la Covid-19. Les immunoglobulines administrées précocement favorisent une récupération de la fonction motrice. Nous vous rapportons une observation d'un patient de 54 ans qui était admis au centre médical diamant de Lubumbashi (CMDL) pour une pneumopathie interstitielle à Covid-19 et pris en charge avec une nette amélioration, mais qui après trois semaines de sa sortie de l'hôpital a présenté un syndrome de Guillain Barré traité aux immunoglobulines avec une bonne récupération motrice.

Mots-clés : Covid-19, syndrome de Guillain barré, Lubumbashi

Summary

Guillain-Barré syndrome (GBS) results from an immune response to an attack, most often viral. Diagnosis is based on clinical criteria, changes in cerebrospinal fluid and electrophysiological abnormalities. This barred Guillain syndrome can be associated with Covid-19.

Immunoglobulins administered early promote recovery of motor function. We report to you an observation of a 54-year-old patient who was admitted to the Lubumbashi Diamond Medical Center (CMD) for Covid-19 interstitial lung disease and treated with marked improvement, but who after three weeks of his discharge from the hospital presented Guillain Barré syndrome treated with immunoglobulins with good motor recovery.

Keywords : Covid-19, Guillain barré syndrome, Lubumbashi

INTRODUCTION

La polyradiculonévrite (PRN) aiguë ou syndrome de Guillain-Barré (SGB) est une affection démyélinisante aiguë touchant les nerfs périphériques et les racines responsable d'une paralysie flasque avec la classique dissociation albuminocytologique dans le liquide céphalorachidien (LCR) [1]. Le SGB est une affection rarement associée au Covid-19 [2].

Le diagnostic du SGB est principalement clinique, confirmé par les données électroneuromyographiques. L'étude du liquide céphalorachidien et les autres bilans biologiques sont réalisés pour écarter les autres étiologies de polyradiculoneuropathie aiguë. La pandémie COVID-19 est une catastrophe mondiale qui affecte principalement le système respiratoire, allant de symptômes pseudo-grippaux légers à une pneumonie sévère liée à l'infection par le SRAS-CoV-2, mais l'atteinte multi systémique extra respiratoire notamment l'atteinte du système nerveux périphérique a également été rapportée [3, 4,5]. Les immunoglobulines intraveineuses (IgIV) est un traitement immunomodulateur qui a fait sa preuve pour accélérer la récupération de la fonction motrice [6,7]. Les auteurs rapportent le cas d'un trouble aigu et sévère du système nerveux périphérique probablement lié à une infection au Covid-19. A notre connaissance, notre cas est le premier à être décrit en République Démocratique du Congo (RDC) à ce jour, avec une chronologie sans doute en faveur d'une complication de l'infection au COVID-19.

Patient et observation

Il s'agit d'un sujet chinois âgé de 54 ans reçu au centre médical diamant, un centre canadien à Lubumbashi en RDC. A son arrivée, le patient se plaignait de toux, rhume et dysphagie dans un contexte de contact direct avec un cas de covid-19 confirmé. Le PCR SARS-Cov-2 était positif après avoir réalisé un prélèvement rhinopharyngien. Le patient a reçu un traitement fait de : Ceftriaxone 3 g par 24h pendant 5 jours, Ciprofloxacine 750 mg toutes les 12 heures pendant 10 jours ; Azytromycine 500 mg par jour pendant 5 jours, Celecoxib 200 mg toutes les 12 heures pendant 10 jours ; Dexaméthazone 12 mg toutes les 12 heures pendant 5 jours avec un relais fait de prednisone 60 mg par jour en décroissant ; Immune active, vit c + zinc et Lovenox . Après deux semaines du début du traitement, l'évolution était jugée bonne et le test PCR SARS-CoV-2 était négatif. La sortie de l'hôpital était accordée. Deux semaines plus tard, le patient a été retourné à l'hôpital, présentant un déficit moteur intéressant tous les membres. Ce déficit précédé des paresthésies aux membres inférieurs, évoluait depuis 10 jours sous un mode d'installation progressive ascendante partant des membres inférieurs jusqu'aux membres supérieurs. A l'examen neurologique, le patient était lucide, bien orienté dans le temps et dans l'espace, présentant une tétraplégie flasque avec force musculaire cotée à 1/5 aux membres inférieurs et à 2/5 aux membres supérieurs. Les réflexes ostéo-tendineux étaient abolis, les réflexes cutanés plantaires étaient en flexion, on a noté une hypotonie de tous les membres et une hyperesthésie intéressant les membres inférieurs. Aucune atteinte de nerf crânien n'a été notée. Nous avons évoqué le diagnostic d'une Polyradiculo-neuropathie. Une ponction lombaire a été réalisée et dans le liquide céphalorachidien on a mis en évidence une dissociation albumino-cytologique comme en témoignent les résultats suivants : Protéinorachie à 24.4 g/l et Cytologie à 2-3/champs. L'électroneuromyographie (ENMG) réalisée a montré une atteinte sensitivomotrice avec des paramètres entrant dans les critères de démyélinisation et confirmant ainsi une polyradiculonévrite sensitivo-motrice démyélinisante. (Fig 1). En définitive, nous avons retenu le diagnostic de PRN aiguë de type Guillain-Barré post-infection à Covid-19. Le patient a reçu un traitement fait des Immunoglobulines à forte dose à raison de 0,4 g par kilo pendant 5 jours. Il a également bénéficié d'une rééducation fonctionnelle. Evalué à une semaine du traitement, le patient a sensiblement récupéré la force motrice avec une cotation de 3/5 aux membres inférieurs et 4/5 aux membres supérieurs et à quatre semaines, la force musculaire a été cotée à 4/5 aux membres inférieurs et 5/5 aux membres supérieurs. A six semaines du début du traitement, le patient a totalement récupéré sa motricité, la force musculaire était cotée à 5/5 à tous les membres et aucun autre trouble neurologique n'a été noté. Ceci a été objectivé par le score MRC qui est l'un des scores de référence dans le SGB.

Discussion

Le syndrome de Guillain-Barré est la neuropathie paralytique aiguë la plus fréquente et la plus sévère [8,9]. C'est une complication rare du SRAS Cov-2, mais peut être associée à l'infection au COVID-19. Les complications extrapulmonaires du COVID-19 incluent fréquemment le système nerveux, en raison d'un tropisme particulier de SARS-CoV-2 [5]. Une infection bactérienne ou virale (notamment *Campylobacter jejuni* et EBV et CMV) précède souvent de 1 à 3 semaines la symptomatologie. Dans notre cas, la symptomatologie du SGB a débuté deux semaines environ après l'infection à Covid 19. Peu de cas sont rapportés dans les suites d'une infection à nouveau coronavirus du syndrome respiratoire aigu sévère secondaire au COVID-19 (SRAS-Cov-2) [3, 10, 20]. En France, Diaz P et al. ont décrit deux cas de SGB sur une série de 674 patients hospitalisés avec un Covid-19 confirmé par RT-PCR [11].

D'autres cas ont été décrits dans la littérature confirmant un possible lien de causalité entre ces deux pathologies [11]. Une analyse PCR négative dans le LCR soutient un mécanisme post-infectieux et dysimmune de cette neuropathie [12]. A ce jour, plusieurs auteurs ont décrit des cas de syndrome de Guillain barré et même ses variantes, associé au covid-19. Toutes ces publications font valoir que SARS-Cov-2 virus pourrait être un facteur déclenchant du SGB [3,13,14,15]. Notre patient a présenté une polyradiculonévrite aiguë de type Guillain barré alors que quelques semaines

avant il était suivi pour une infection à Covid-19. Le traitement immunomodulateur précoce du SGB est la pierre angulaire de la prise en charge spécifique de cette pathologie immunitaire, représenté par les immunoglobulines intraveineuses et les échanges plasmatiques. Notre patient a bénéficié d'un traitement aux immunoglobulines en intraveineuse avec une bonne récupération de la force motrice. Plusieurs études ont prouvé l'efficacité des Immunoglobulines comparativement aux échanges plasmatiques dans le traitement du SGB. Dans leur étude, en Inde, Shunmuga et al. ont démontré une similarité entre les immunoglobulines et les échanges plasmatiques dans la prise en charge du SGB [16]. D'autres études ont abouti à la même conclusion [17]. A contrario, les études de Saad K et al. en Egypte, de Maheshwari A et al. en Inde, trouvaient que les échanges plasmatiques représentaient la meilleure modalité thérapeutique pour la gestion du SGB car ils réduisaient la durée de séjour à l'hôpital et accéléraient le rétablissement des enfants atteints du SGB [18,19].

Conclusion

L'association entre le syndrome de Guillain barré et covid-19 reste rare, mais possible. Cette relation a été prouvée par plusieurs études. Les données cliniques, l'électrophysiologie ainsi que l'analyse du LCR aident à confirmer le diagnostic du SGB. Une analyse PCR négative dans le LCR soutient un mécanisme post-infectieux et dysimmune de cette neuropathie. L'administration des immunoglobulines en I.V permet d'accélérer la récupération motrice. D'autres études sont nécessaires pour établir des résultats et des conclusions plus précis sur la relation causale entre le SGB et l'infection à Covid-19.

NERFS	Latence distale (ms)	Latence de l'onde F (ms)	Amplitude (mv)	Vitesse (m/s)	Bloc de conduction
Médian droit	8,3	34,2	11,2	42	
Médian gauche	10,4	33,4	10,1	41	29,1%
Ulnaire droit	6,52	36	5,7	38	56, 7%
Ulnaire gauche	4,36	35	8,1	39	
SPI droit	11,2	39,3	9,4	40	90,2%
SPI gauche	11,5	37	12,4	39	
SPE droit	6,5	86,6	8,1	29	
SPE gauche	6,8	83,2	9,8	26	65,5%

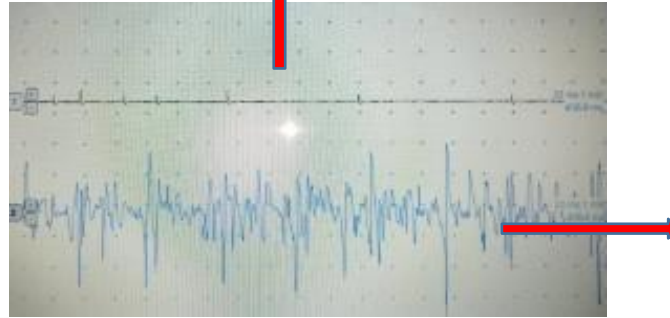
Fig1.a . Paramètres de conduction motrice des différents nerfs testés.

NERFS	Amplitude (mv)	Vitesse (m/s)
Médian droit	0,72	40
Médian gauche	1,7	41
Ulnaire droit	1,6	42
Ulnaire gauche	2,9	43
Musculo-cutané droit	4	39
Musculo-cutané gauche	2	38
Sural droit	1	40
Sural gauche	2,7	41

Fig 1.b. Paramètres de conduction sensitive des nerfs testés

Fig 1.c. DETECTION

Au repos, la présence d'activités spontanées, les fibrillations.



A l'effort : tracé pauvre

REFERENCES

- [1] Belmir, F. Z., Zraidi, N., Lakhdar, A., Khabouz, S. Syndrome de Guillain-Barré et grossesse. *Journal Marocain des Sciences Médicales* 2014 ; 19(4).
- [2] Caress, J. B., Castoro, R. J., Simmons, Z., Scelsa, S. N., Lewis, R. A., Ahlawat, A., & Narayanaswami, P. COVID-19-associated Guillain-Barré syndrome: The early pandemic experience. *Muscle & nerve*. 2020 ; 62(4), 485-491.
- [3] Alberti, P., Beretta, S., Piatti, M., Karantzoulis, A., Piatti, M. L., Santoro, P. et al. Guillain-Barré syndrome related to COVID-19 infection. *Neurology- Neuroimmunology Neuroinflammation* 2020 ; 7(4).2
- [4] Wang D, Hu B, Hu C, et al. Clinical characteristics of 138 hospitalized patients with 2019 novel coronavirus-infected pneumonia in Wuhan, China. *JAMA* 2020;323:1061–1069
- [5] Li YC, Bai WZ, Hashikawa T. The neuroinvasive potential of SARS-CoV2 may play a role in the respiratory failure of COVID-19 patients. *J Med Virol* 2020;92:552–555
- [6] Jean-Claude Raphaël Le traitement actuel du syndrome de Guillain-Barré. *Bull. Acad. Natle Méd.*2004 ; 188(1):87-95
- [7] Ch. Verboon, AY. Doets Current treatment practice of Guillain-Barré Syndrome . *Neurology* July 2, 2019. 93,1.
- [8] Wakerley BR, Yuki N. Mimics and chameleons in Guillain-Barré and Miller Fisher syndromes. *Pract Neurol* 2015; 15: 90–99.
- [9] Basse, A. M., Boubacar, S., Sow, A. D., Diagne, N. S., Diop, M. S., Gaye, N. M., et al. Epidemiology of Acute Polyradiculoneuritis at Fann Department of Neurology Dakar, Senegal.
- [10] Zhao H, Shen D, Zhou H, Liu J, Chen S Guillain–Barré syndrome associated with SARS-CoV-2 infection: causality or coincidence? *Lancet Neurol* 2020 ; 19(5):383– 384,
- [11] Diaz, P., Mitrofan, A., Martinot, M., & Hauteclouque, G. *Syndrome de Guillain- Barré et COVID-19 : case report. Médecine et Maladies Infectieuses* 2020 ; 50(6), S79–S80.].
- [12] Zhao H, Shen D, Zhou H, Liu J, Chen S. Guillain-Barré syndrome associated with SARS-CoV-2 infection: causality or coincidence? *Lancet Neurol*. 2020;19:383-384.
- [13] Juliao Caamaño DS, Alonso BR. Facial diplegia, a possible atypical variant of Guillain-Barré syndrome as a rare neurological complication of SARS-CoV-2. *J Clin Neurosci*. 2020;77:230-232
- [14] Camdessanche J-P, Morel J, Pozzetto B, Paul S, Tholance Y, BotelhoNevers E. COVID-19 may induce Guillain–Barré syndrome. *Rev Neurol (Paris)*. 2020;176:516-518.
- [15] El Otmani H, El Moutawakil B, Rafai M-A, et al. Covid-19 and Guillain-Barré syndrome: more than a coincidence! *Rev Neurol (Paris)*. 2020;176:518-519.
- [16] Shunmuga sundaram K, Sarala G, Lakshmi narasimhan R, Balasubramanian S, Krishnamoorthy K Comparative efficacy of ivig and plasma exchange in management of guillain barre syndrome . *Indian Journal of Applied Research* 2019 ; 9(3)
- [17] Van der Meché, Schmitz PI A randomized trial comparing intravenous immune globulin and plasma exchange in Guillain-Barré syndrome. Dutch Guillain-Barré Study Group. *N Engl J Med*. 1992 Apr 23;326(17):1123-9 .
- [18] Saad K, Mohamad IL, El-Hamed MAA, Tawfeek MSK, Ahmed AE, Baseer KAA, et al. A comparison between plasmapheresis and intravenous immunoglobulin in children with Guillain–Barré syndrome in Upper Egypt. *Therapeutic Advances in Neurological Disorders*. janv 2016;9(1):3.
- [19] Maheshwari A, Sharma RR, Prinja S, Hans R, Modi M, Sharma N, Marwaha N Cost-minimization analysis in the Indian subcontinent for treating Guillain Barre Syndrome patients with therapeutic plasma exchange as compared to intravenous immunoglobulin *J Clin Apher*. 2018 Dec;33(6):631-63
- [20] Gigli GL, Bax F, Marini A, Surcinelli A, Valente M. Guillain–Barré syndrome in the COVID-19 era: just an occasional cluster? *J Neurol*. <https://doi.org/10.1007/s00415-020-09911-3>(Online ahead of print) 2020 .